

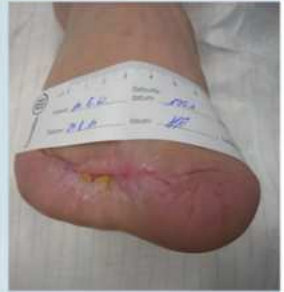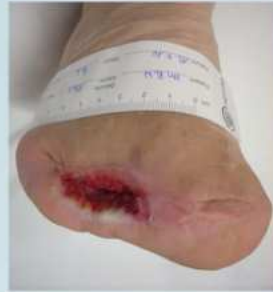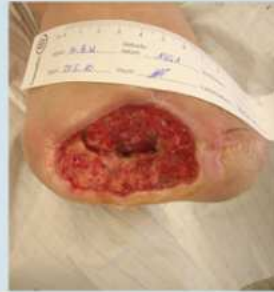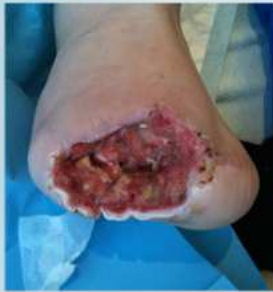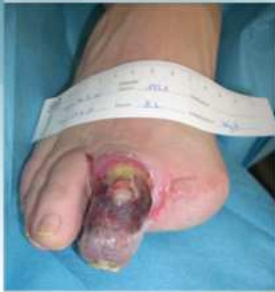# K. Ott, U. Diener: Alternative in der Behandlung chronischer sowie akut-infektiöser, therapieresistenter Wunden durch Hyaluronsäure kombiniert mit bakterizidem Wirkstoff (Hyaluronat-Iodine Komplex)

Luzerner Kantonsspital Wolhusen, Departement Chirurgie, 6110 Wolhusen Schweiz

## FRAGESTELLUNG

Die Behandlung chronischer Wunden gestaltet sich oft schwierig und Standards können nicht erarbeitet werden. Gibt es alternative Behandlungsmethoden für therapieresistente Wunden?

### FALL 1



♂; 56 Jahre; seit Oktober 09 ist Diabetes nach Infekt der Grosszehen bekannt. Vorstellung wegen eines infizierten Ulkus der 2. Zehe rechts. Der Prozess dehnte sich auf die Zeha aus und griff rasch auf den distalen Teil der Plantarfaszie und auf die benachbarte Zehe über. Es wurde nach einer ersten Amputation der 2. Zehe eine Vorfussamputation im Sinne einer Grenzzoneamputation vorgenommen. Die OP fand am 05.05.10 statt. Initiale Behandlung mit Unterdrucktherapie.

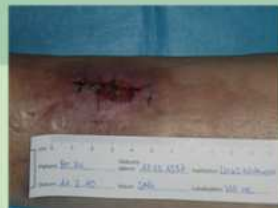In der Mitte offenlagen der Metatarsalia und Entleerung trüber Flüssigkeit unter V.A.C.™ Therapie. Bei Verschlechterung der Perfusion mit oberflächlicher Nekrosenbildung. (Bild: St. n. Débridement) Wechsel nach 5 Tagen auf Hyiodine\*.

Nach 18 Therapietagen mit Hyiodine\*

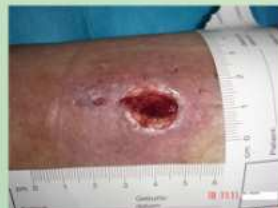Nach 64 Therapietagen

Status 16 Wochen nach OP. Stabiles Narbengewebe. Anpassung einer orthopädischen Schuhversorgung.

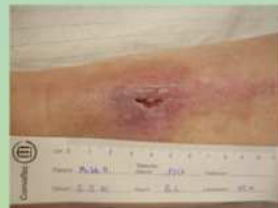### FALL 2



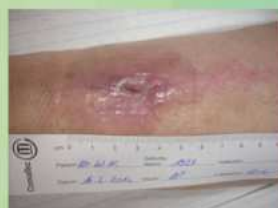11.2.2010; St. n. Marknagelosteosynthese einer 2° offenen Tibiafraktur 4/09. Initial lokale Abszesse, die im Verlauf zur Fistelbildung führten. Hier St. n. Marknagelentfernung vom 03.02.10 Keine relevanten Nebendiagnosen.



11.02.2010; St. n. lokalem Débridement. Initialbehandlung mit antiseptischen Gazen, anschliessend Wechsel auf Alginate.

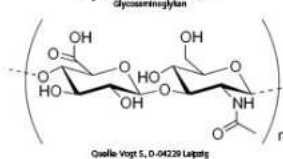


05.03.2010; Start mit Hyiodine\* bei persistierender probe to bone und Stillstand bezüglich Wundheilung.



16.03.2010; Kompletter Wundverschluss nach 11 Therapietagen.

## Hyaluronsäure



### Natürliche Eigenschaften von Hyaluronsäure

- ▶ Integraler Bestandteil der extrazellulären Matrix
- ▶ Bis 3000-fache Wasserbindung in Relation zur eigenen Masse
- ▶ Relevant für Zellproliferation und Migration (Granulationsgewebe)
- ▶ Hohe Viskosität: Barriere für Bakterien und Viren
- ▶ Bindung von Radikalen: Protektion gegenüber UV-Strahlung
- ▶ Unterstützung der Angiogenese (Regulation von Cytokinen)

### Die Rolle der Hyaluronsäure im Wundheilungsprozess

STADIUM DER WUNDHEILUNG	EIGENSCHAFTEN	WIRKWEISE
Inflammatorische Phase		Bindung von Radikalen
Granulationsphase	Zell-Proliferation	Förderung der Zellteilung
	Zell-Migration	Unterstützung der Migration und Proliferation durch niedermolekulares Hyaluronan
Reepithelisation	Keratinozytenfunktion	Induktion der Keratinozytenmigration
Remodelling	Narbenbildung	Regulation der Kollagenanlagerung

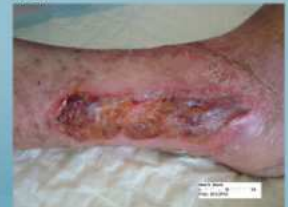Quelle: Modifiziert nach Chen und Abatangelo

### Eigenschaften des KI:

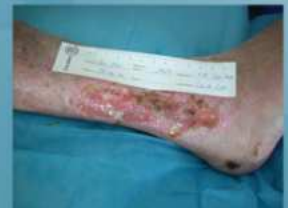- ▶ Penetration in Zellwand
- ▶ Unterbrechung der Proteinsynthese
- ▶ Induktion von TNF-α → Aktivierung vom Makrophagen und T-Helferzellen
- ▶ Inaktivierung hyaluronidasebildender Bakterien (Staph. aureus u.a. Spezies)

### FALL 3

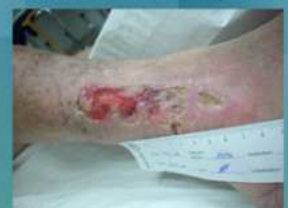♀; 86 Jahre Rezidivierendes Erysipel am Unterschenkel rechts bei venöser Insuffizienz und PAVK. Hospitalisation wegen des 7. Schubes eines Erysipels. Das Ulkus ist Eintrittspforte und äusserst schmerzhaft. Therapie mit hydroaktiven Verbänden bringt kaum Linderung. Trotz Débridements jeweils schmierige Beläge, auch unter antiseptischen Wundauflagen. Initial Fieber bis 39,5°C, CRP 190 mg/l, Leukozyten 17 G/l



20.06.2010; St. n. 5-tägiger Penicillintherapie gemäss Antibiotogramm



30.06.2010; 5 Tage nach Start mit Hyiodine\*



20.07.2010; Bereits nach 1 Woche Epithelisation distal und Bildung vieler Epithelinseln. Ergebnis hier nach 2 Wochen mit deutlicher Reduktion der Wundgrösse. Bemerkenswert: Rasches Sistieren der Schmerzen. Hyiodine\* wurde mit Baumwolle aufgebracht.

## METHODE

Behandlung von 15 Patienten ab Mai 2010 mit Hyaluronat-Iodine Komplex (Hyiodine\*) nach durchschnittlich 7 wöchiger Anwendung hydroaktiver Verbände und ausbleibenden Heilungsfortschritten.

Verbandswechsel erfolgten im Schnitt alle 3 Tage. Verwendung von steriler Baumwollgaze, Alginate oder Hydrozellulosefaser, welche jeweils mit Hyiodine\* getränkt wurden.

## ERGEBNIS

Bei 6 Patienten (40%) kam es zu einer fast vollständigen Wundheilung bereits 2 Wochen nach Erstapplikation, bei 2 Patienten nach 8 Wochen und bei 1 Patienten nach 16 Wochen.

Bei 67% der Patienten konnte somit ein Wundverschluss erreicht werden.

Bei 6 Patienten musste das Verfahren gewechselt werden. (2 Nonresponder; 4 aus organisatorischen Gründen)

In 2 Fällen wurde eine Majoramputation verhindert und in 1 Fall eine Minoramputation.

Der Effekt war mit Hyiodine\* getränkter Baumwollgaze am grössten.

Schnelleres Ansprechen wurde vor allem in bradytrophem Gewebe erzielt.

## NEBENEFFEKTE

Auffällig war die Bildung nicht nur eines Granulationsgewebes, sondern einer stabilen Kutis.

Bei 2 Patienten mit venösem Ulkus zeigte sich eine sofortige Schmerzreduktion.

## LITERATUR

Brenan RA, et al. Initial Experience using a Hyaluronat-Iodine Complex for wound healing. Am Surg. 2011 77(7): 355-9

Chan WY, Abatangelo G. Functions of Hyaluronan in wound repair. Wound Repair Regen. 1999 7(2): 79-89

Hart M, et al. Genotypic and phenotypic assessment of hyaluronidase among type strains of a subset group of staphylococcal species. Int J Microbiol. 2009 1-7

Reed RJ, et al. Hyaluronan on paracel lymph from skin changes with lymph flow. Lymphology. 1968 31(4): 173-9

Wu T, et al. New gelatin-antiseptic substance containing iodine (KI) complex and hyaluronate used for treatment of chronic, hardly healing wounds. J wound Technol. 2010 63(7): 63-9

Präsentiert an der AWA in Salzburg, April 2011  
Sowie am SAFW-Kongress in Zürich, September 2011